

ENDODONTIA GUIADA NA ABORDAGEM DE CANAIS PULPARES CALCIFICADOS

Introdução

Segundo a Associação Americana de Endodontistas (AAE), a calcificação pulpar é a resposta dada pela polpa dentária quando sujeita a agressão e é caracterizada pela rápida deposição de tecido duro no interior do canal radicular. Neste estadió, apesar de histologicamente ainda poderem ser encontradas zonas com tecido pulpar, radiograficamente o canal parece completamente obliterado¹.

A calcificação pulpar surge, mais frequentemente, como seqüela de um traumatismo dentário, verificando-se em 15% dos casos de incisivos permanentes traumatizados². A discromia que surge nestes dentes é, muitas das vezes, a principal consequência desta patologia. Apesar do impacto estético, os estudos mostram que a grande maioria destes dentes permanece saudável e funcional, sem nenhum sinal radiográfico de lesão óssea³. No entanto, aproximadamente 7-27% dos dentes traumatizados e consequentemente calcificados apresentam sinais clínicos e radiográficos compatíveis com necrose pulpar⁴.

O tratamento endodôntico destes dentes deve então ser considerado quando estes apresentam dor à percussão, resposta negativa aos testes de sensibilidade e presença de radiolucência apical⁵.

No que ao tratamento diz respeito, a AAE classifica a intervenção em dentes com calcificação pulpar de elevado grau de dificuldade uma vez que da simples preparação da cavidade de acesso pode resultar uma perda excessiva de estrutura dentária afetando a estabilidade do dente a longo-prazo, especialmente se em causa estiverem incisivos mandibulares⁶. Neste sentido, uma nova abordagem terapêutica tem sido proposta: endodontia guiada com o duplo objetivo de melhorar a orientação da cavidade de acesso e máxima preservação da estrutura dentária.

Caso Clínico

Paciente do sexo masculino, 43 anos, apresentava como queixa principal a alteração cromática do incisivo central maxilar esquerdo 21 devido a um episódio de traumatismo ocorrido na infância.

Ao exame clínico, verificou-se a discromia existente no dente 21 e a ausência de resposta por parte deste quando submetido aos testes de sensibilidade. Além disso, o paciente referiu uma dor ligeira à percussão vertical (Fig.1).

Radiograficamente, verificou-se a existência de um canal pulpar calcificado bem como de uma lesão radiolúcida periapical (Fig.2).

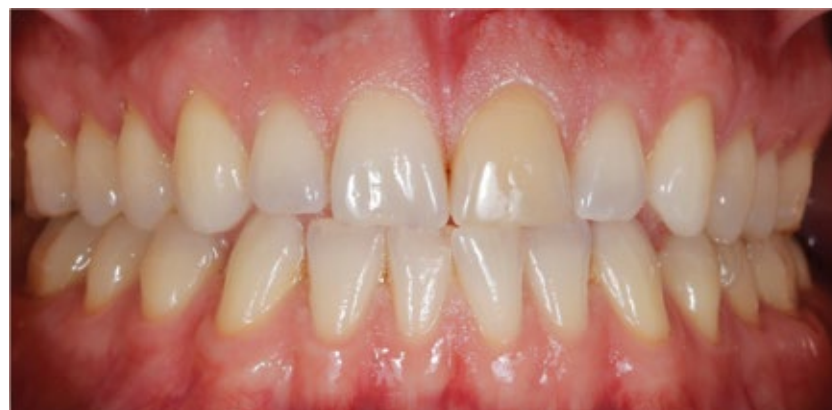

Fig.1. Situação clínica inicial: Discromia do 21.

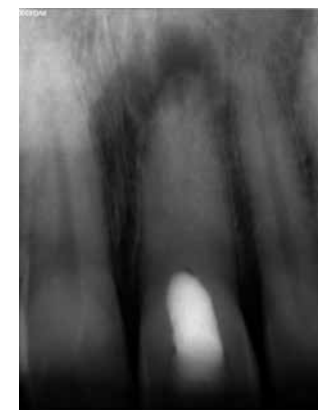

Fig. 2. Raio-X Periapical Pré-operatório: Periodontite apical do 21.

Após apresentadas as hipóteses de tratamento e elucidação do paciente relativamente a uma menor probabilidade de sucesso pelo tratamento endodôntico convencional, o paciente decidiu optar pela hipótese da endodontia guiada.

O tratamento foi então iniciado com a realização de CBCT (CS 9300 - FOV 5cmx5cm, respeitando o princípio ALARA) e impressão da arcada superior, seguidamente enviados para laboratório. Por sua vez, o laboratório procedeu à leitura digital do modelo de gesso e, após o processamento de dados através do software coDiagnostix™, sobrepondo a imagem obtida por CBCT e a imagem resultante da leitura do modelo, criou-se uma guia endodôntica que direcionaria a perfuração da broca até ao canal radicular (Fig. 3,4,5).

Na consulta seguinte, e já com a guia endodôntica em consultório, começou por verificar-se o seu ajuste primeiro no modelo e em seguida na cavidade oral do paciente (Fig. 6,7). Após isolamento absoluto, e colocação da guia em posição, uma broca específica (034.284 Ø1.3mm Straumann) foi utilizada para uma abertura minimamente invasiva da cavidade de acesso e penetração até ao canal radicular calcificado (Fig.8). A broca atingiu a sua posição final quando a sua porção mais larga encostou à manga (sleeve) contida na guia, tendo ficado a aproximadamente 10mm do ápex. Em seguida, com recurso a microscopia, uma lima #08 K foi utilizada para exploração/cateterismo do canal radicular. O comprimento de trabalho foi determinado com localizador de ápex (DentaPort ZX Morita) e confirmado com radiografia periapical (Fig. 9,10).

Uma vez permeabilizado o canal radicular, realizaram-se as etapas de um tratamento endodôntico convencional. A instrumentação do canal foi efetuada com um sistema rotatório

(Protaper Next™), utilizando-se hipoclorito de sódio 5.25% para irrigação entre limas (Fig.11). Após secagem dos canais com pontas de papel, foi efetuada prova de cone (cone X3) (Fig.12). O canal foi obturado com a técnica onda contínua de calor (B&L SuperEndo Alpha II e Beta e AH Plus) (Fig.13). Por último, a cavidade de acesso foi limpa e restaurada com resina composta e realizada radiografia final. (Fig. 14,15).

Na consulta de controlo de seis meses, o paciente apresentava-se sem sintomatologia clínica e a imagem radiográfica revelava a regressão da periodontite apical (Fig.16).

Discussão e Conclusão

Cerca de 25% dos dentes que apresentam calcificação pulpar desenvolvem patologia apical a longo prazo. Desta forma, debruçar-nos sobre a abordagem terapêutica destes casos é de extrema relevância clínica.

Dada a difícil localização do canal radicular nestes casos, o tratamento endodôntico convencional é, muitas das vezes, responsável pelo desgaste excessivo de estrutura dentária e pela ocorrência de perfurações, comprometendo a manutenção da peça dentária⁷. No presente caso clínico, uma nova abordagem recorrendo a endodontia guiada, permitiu um rápido e orientado acesso ao canal radicular, instrumentação e obturação adequadas, com a mínima destruição de tecido dentário. E é esta máxima preservação de estrutura dentária que surge como a principal vantagem desta técnica. Aliada a esta, outras vantagens podem ser enumeradas tais como a redução do tempo de cadeira e a menor probabilidade de perfurações comparativamente a uma abordagem tradicional⁸.

No entanto, esta técnica apresenta algumas limitações na sua utilização, uma vez que só é praticável em canais retos ou

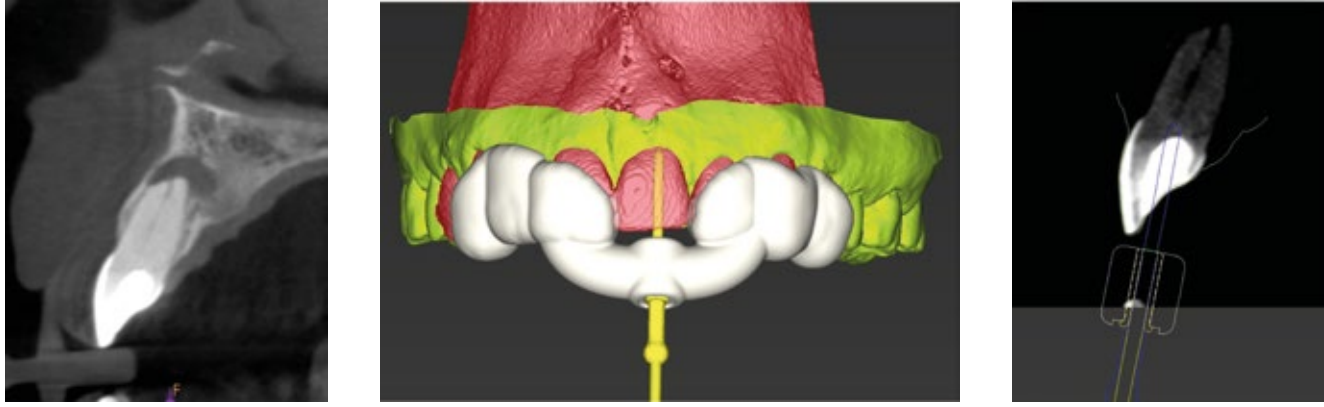


Fig. 3,4,5. Planeamento virtual da posição da broca para localização do canal radicular (coDiagnostiX™ version 9.8).

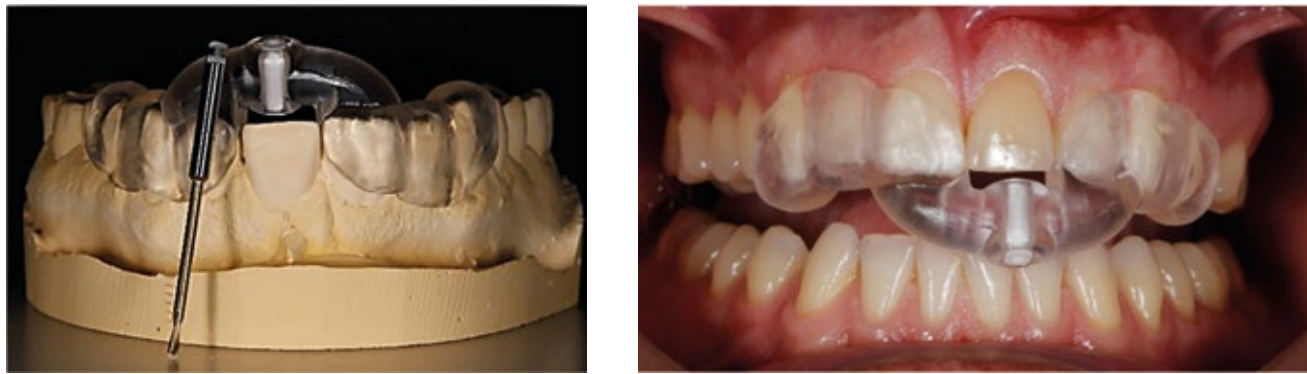


Fig. 6,7. Verificação da adaptação da guia ao modelo e à arcada dentária do paciente.

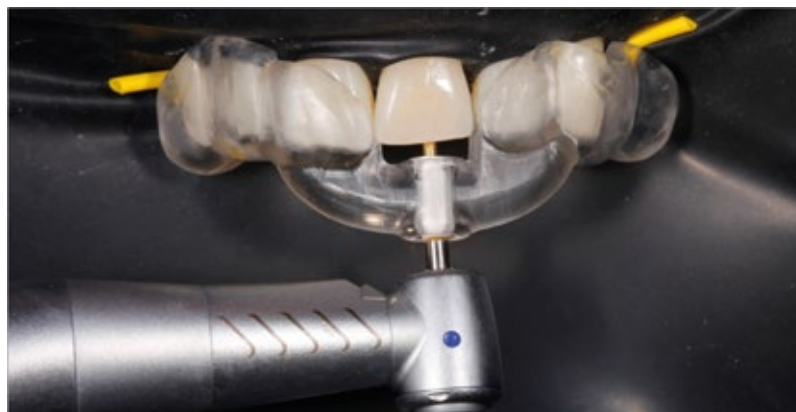

Fig. 8. Cavidade de acesso minimamente invasiva até 10mm do ápex.

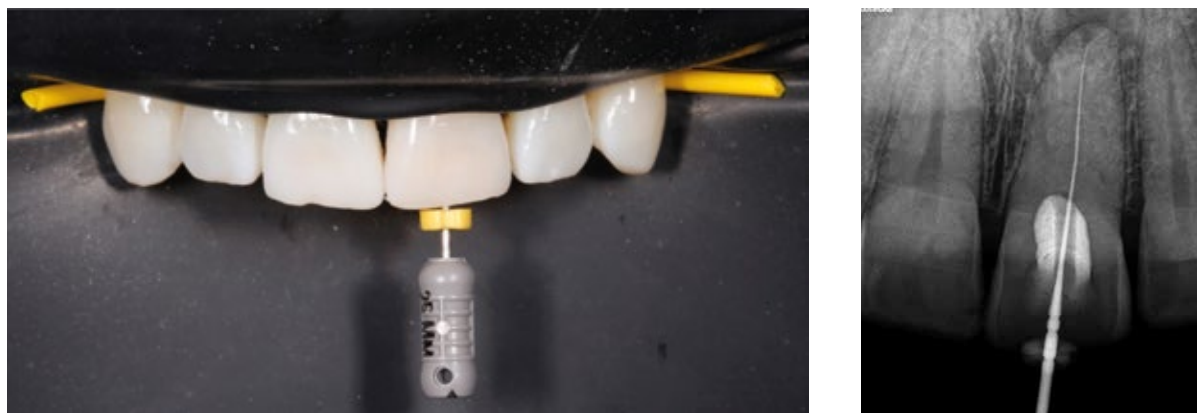

Fig. 9,10. Progressão com lima #08 K e verificação radiográfica do CT

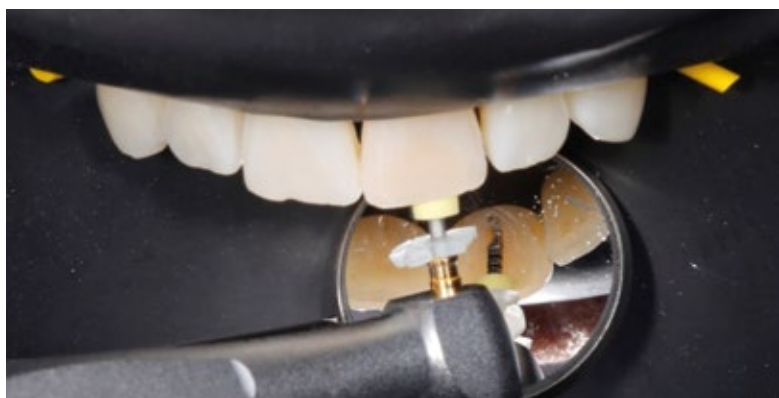

Fig. 11. Instrumentação do canal radicular (Protaper Next™).

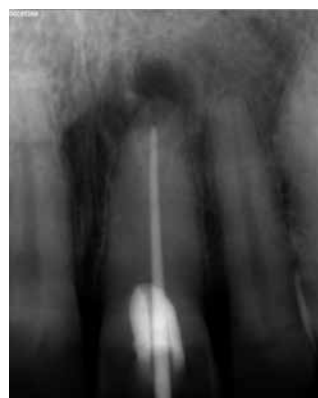

Fig. 12. Raio-x periapical: prova de cone de guta-percha X3.

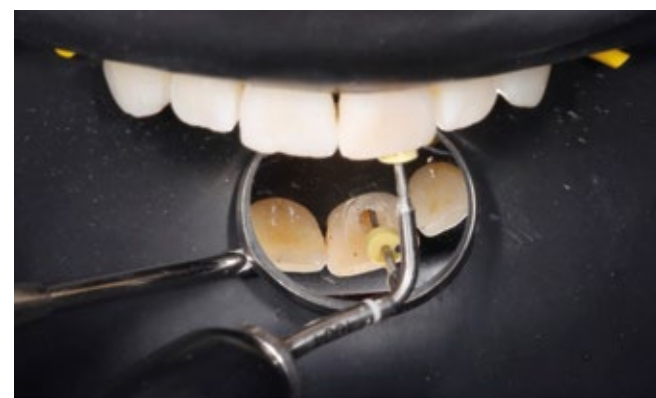

Fig. 13. Obturação do canal radicular com condensação vertical de guta aquecida.

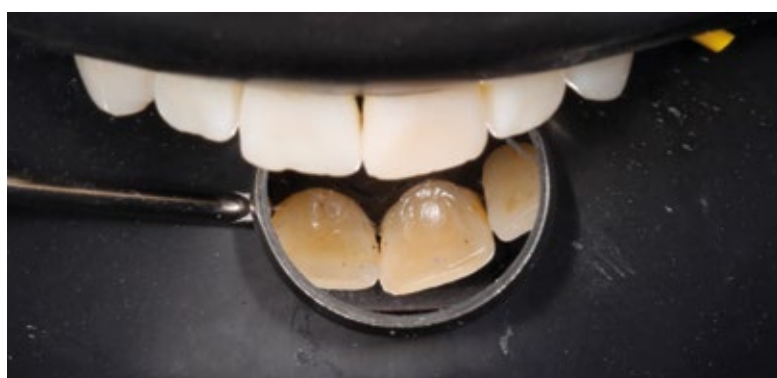


Fig. 14. Restauração da cavidade de acesso em resina composta.

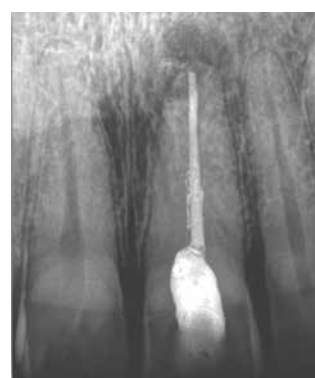

Fig. 15. Raio-X Periapical Pós-operatório.

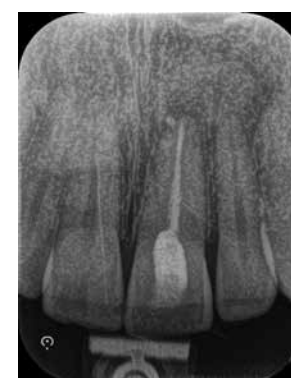

Fig. 16. Raio-X Periapical: controlo 6 meses.

nas porções retas de uma raiz curva. Além disso, a utilização em zonas mais posteriores estará dificultada pelo menor espaço existente para a guia endodôntica e para a broca de acesso⁹.

A realização de CBCT para obtenção de uma guia endodôntica é imprescindível. Embora a Sociedade Europeia de Endodontia (2014) considere indicada a sua realização perante canais pulpares calcificados, a radiação inerente tem sido descrita como uma desvantagem desta técnica. Apesar de atualmente os equipamentos emitirem menor radiação e da possibilidade de efetuar um CBCT parcial, a verdade é que a dose emitida acaba por ser superior a um protocolo radiográfico convencional¹⁰.

Além disso, a realização do CBCT e posterior confeção da guia endodôntica, aumentam os custos de tratamento para o paciente. No entanto, deve ter-se em consideração e explicar ao paciente, o custo-benefício desta abordagem especialmente se analisarmos os custos de outras terapias necessárias caso o tratamento convencional falhe e leve a perda do dente⁹. Por último, a possibilidade da formação de micro-cracks durante o preparo com a broca de acesso nesta técnica não pode ser descartada¹¹. Faltam estudos e tempo para se perceberem quais as reais limitações que podem surgir devido a presença destes *micro-cracks*.

Desta forma, e após balanço dos prós e contras desta abordagem, a endodontia guiada deve ser encarada como uma técnica viável, eficaz e que deve ser considerada como opção no tratamento de calcificações de canais pulpares retos. ■

¹Licenciatura em Prótese Dentária 2002 ESS-VA; Licenciatura em Medicina Dentária 2008 ISSC-N; Pós-graduação em Endodontia 2008 Instituto CUF-IS RPC-endo; Pós-graduação em Endodontia Avançada 2009 instituto CUF-IS RPC-endo; Pós-graduação em Implantologia 2010 CMDC; Pós-graduação em Cirurgia de dentes inclusos 2010 ISCS-EM; Curso Prótese Fixa 2013 CEMDA; Pós-graduação em Endodontia 2014 ISCS-N.

²Mestrado Integrado em Medicina Dentária pelo IUCS (2017)

³Licenciado em Tecnologias de Comunicação Multimédia; Técnico superior cad/cam no Laboratório InoveSmile 2013-2017; Desenvolvimento de guias cirúrgicas computadorizadas e *workflow* digital na Clínica Medicina Dentária Manuel Neves 2011-2017; Docente em vários cursos de gestão e manutenção de redes e equipamento informático 2005-2010; Técnico superior de cad/cam na indústria de mobiliário 2001-2010

⁴Licenciado em Prótese Dentária desde 2002; Técnico Ceramista na Clínica Dr. Manuel Neves 2008-2013; Técnico Ceramista no INOVESMILE 2013-2017; Docente do ISAVE; Formador do Curso Técnico Profissional; Orador e formador na área do Cad-Cam.

⁵Licenciada em Medicina Dentária pela FMDUP (2000); Pós-graduação em Periodontologia pela FMDUP; Doutorada pela Universidade de Santiago de Compostela; Especialista em Periodontologia pela OMD; Residência clínica 2004-Pericop. P.C. Dr. Myron Nevins-Boston-USA; Curso de cirurgia mucogengival em Harvard 2004-Boston-USA; Diretora clínica da CLINICCA.

Referências Bibliográficas

- American Association of Endodontists. AAE glossary [Internet]; 2016; Available at: <https://www.aae.org/specialty/clinical-resources/glossary-endodontic-terms/>; [Accessed at 14 May 2018].
- Andreasen FM, Zhjie Y, Thomsen BL, Andersen PK. Occurrence of pulp canal obliteration after luxation injuries in the permanent dentition. *Dental Traumatology*. 1987;3(3):103-15.
- Robertson A, Andreasen FM, Bergenholtz G, Andreasen JO, Norén JG. Incidence of pulp necrosis subsequent to pulp canal obliteration from trauma of permanent incisors. *Journal of endodontics*. 1996;22(10):557-60.
- McCabe PS, Dummer PM. Pulp canal obliteration: an endodontic diagnosis and treatment challenge. *Int Endod J*. 2012; 42(2):177-97.
- Oginni AO, Adekoya Sofowora CA, Kolawole KA. Evaluation of radiographs, clinical signs and symptoms associated with pulp canal obliteration: an aid to treatment decision. *Dental Traumatology*. 2009;25(6):620-5.
- American Association of Endodontists. AAE endodontic case difficulty assessment and referral 2005. Available at https://www.aae.org/uploadedfiles/publications_and_research/endodontics_colleagues_for_excellence_newsletter/ss05ecfe.pdf.
- Krastl G, Zehnder MS, Connert T, Weiger R, Kuhl S. Guided Endodontics: a novel treatment approach for teeth with pulp canal calcification and apical pathology. *Dental traumatology : official publication of International Association for Dental Traumatology*. 2016;32(3):240-6.
- Van der Meer WJ, Vissink A, Ng YL, Gulabivala K. 3D Computer aided treatment planning in endodontics. *J Dent*. 2016;45:67-72.
- Connert T, Zehnder MS, Weiger R, Kuhl S, Krastl G. Microguided Endodontics: Accuracy of a Miniaturized Technique for Apically Extended Access Cavity Preparation in Anterior Teeth. *J Endod*. 2017;43(5):787-90.
- Zehnder MS, Connert T, Weiger R, Krastl G, Kuhl S. Guided endodontics: accuracy of a novel method for guided access cavity preparation and root canal location. *International endodontic journal*. 2016;49(10):966-72.
- Connert T, Zehnder MS, Amato M, Weiger R, Kuhl S, Krastl G. Microguided Endodontics: a method to achieve minimally invasive access cavity preparation and root canal location in mandibular incisors using a novel computer-guided technique. *International endodontic journal*. 2018;51(2):247-55.